

AUGEN DER SPIEGEL

02 | 2006

Zeitschrift für Klinik und Praxis

Forum für Augenärzte
in Deutschland, Österreich und der Schweiz

| Kongressvorschau

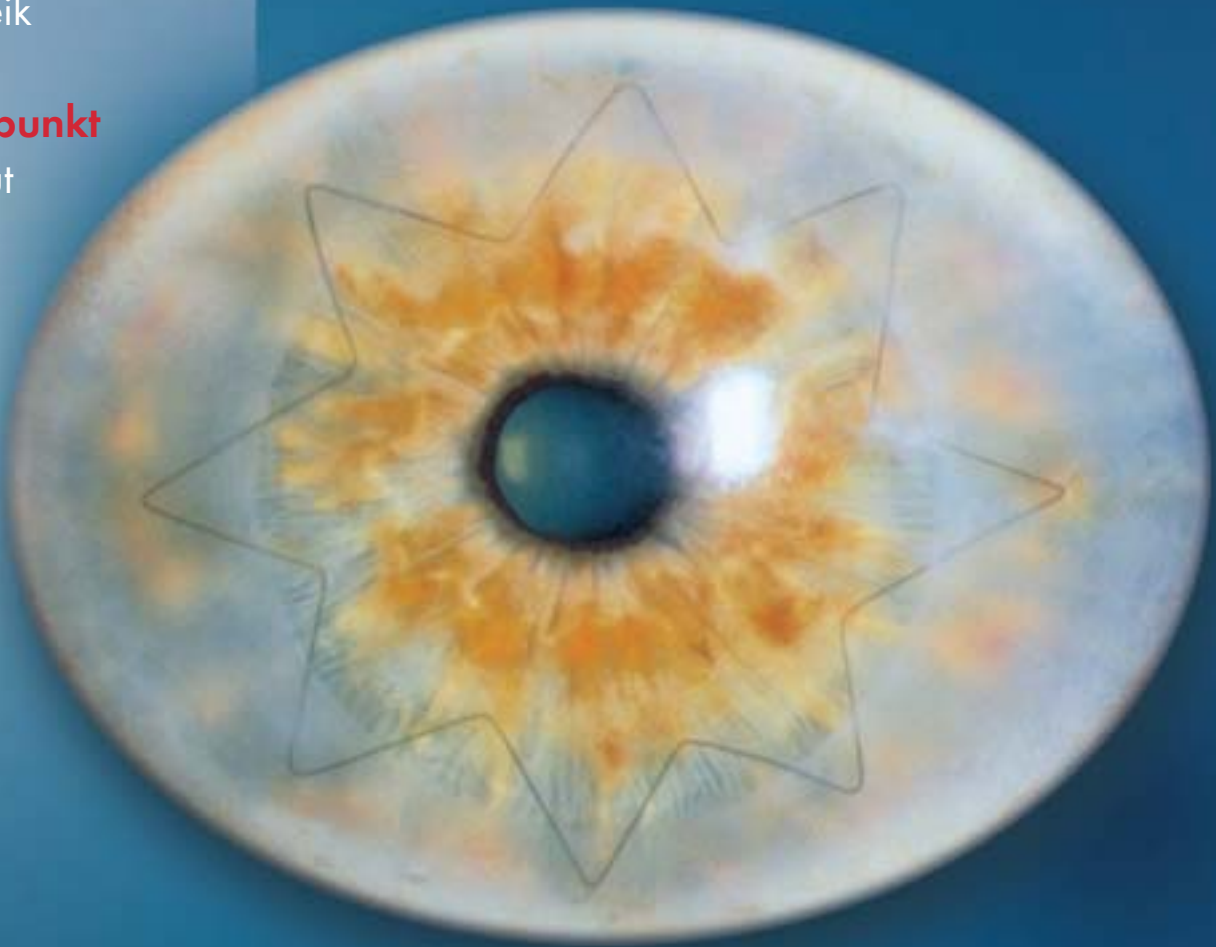
20. Kongress der DGII
3.-4. März, Heidelberg

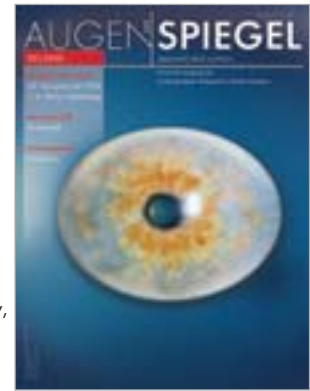| Berufspolitik

Ärztestreik

| Schwerpunkt

Hornhaut





Titelbild: Perforierende Keratoplastik.
(Copyright: Online Journal of Ophthalmology,
In: www.atlasophthalmology.com.
Autor: Univ.-Augenklinik Erlangen).

| 4 Aktuelles

| Kongressvorschau DGII

8 Interview mit Tagungspräsident Prof. Dr. Kohnen
H. Trojan

| Berufspolitik

10 So viel Protest war nie A. Mißbeck

| Tagungsbericht Femtosekundenlaser

12 Anwendung des Femtosekundenlasers
M. Holzer

| Studie Glaukom

14 Genetische Risikofaktoren
N. Weißschuh, C. Wolf, B. Wissinger

| Schwerpunkt Hornhaut

16 Interview mit Prof. Dr. Reinhard zu Hornhaut-
bank und Transplantaten

20 Wachstumsfaktoren und Wundheilung

P. Rieck

24 Hemmung kornealer Neovaskularisation

C. Cursiefen

26 Uni-Erlangen ehrt Zirm mit Gedenkmedaille

| Marktübersicht

28 Topographiesysteme

| Tagungsbericht Refraktive Chirurgie

30 5. Frankfurter Fortbildungskurs für Refraktive
Chirurgie (Teil 2) S. Herting

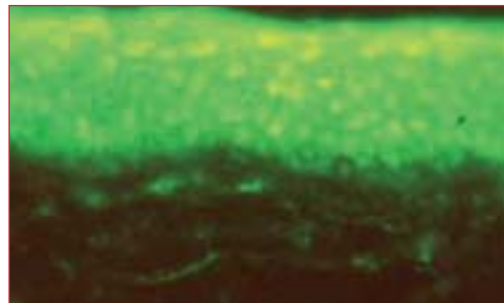
| Fachbeitrag AMD

34 Makulatransposition bei feuchter AMD
J. C. Schmidt

| Praxisfall Kontaktlinsen

38 Pilzinfektion beim Kontaktlinsenträger mit
Diabetes mellitus H.-W. Roth

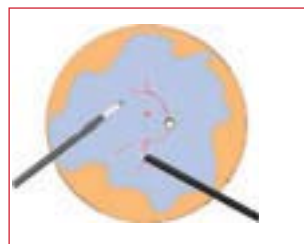Schwerpunkt Hornhaut



Bisher gab es keine spezifisch-antiangiogene Therapie gegen Gefäßneubildungen in der Hornhaut. In einer europaweiten Phase-II-Studie wird nun der antiangiogene Effekt an Patienten mit Neovaskularisation der Hornhaut untersucht.

Für die korneale Wundheilung haben Wachstumsfaktoren große therapeutische Hoffnungen geweckt: Sie stellen eine Gruppe körpereigener, biologisch hochwirksamer Polypeptide dar, die eine Schlüsselrolle bei der komplexen Kontrolle der zellulären Homöostase einnehmen. Ab S. 16.

Fachbeitrag AMD



Zur Behandlung der feuchten Altersbedingten Makuladegeneration (AMD) mit rasch einhergehendem Sehverlust können neben Laser und Photodynamischer Therapie (PDT) alternativ im Einzelfall chirurgische Verfahren wie die

Makulatransposition erwogen werden, da bei diesem invasiven Vorgehen die Pathophysiologie am konsequentesten behandelt wird. Ab S. 34

Ständige Rubriken

Termine	37	Kleinanzeigen	41
Aus den Unternehmen	39	Impressum	42
Inserentenverzeichnis	39	Vorschau	42

Anwendungsmöglichkeiten des Femtosekundenlaser

Symposium zum Einsatz der neuen Lasertechnologie in der Augenheilkunde

Neben dem Excimerlaser bietet sich in der Augenheilkunde mit dem Femtosekundenlaser eine neue Lasertechnologie, die extrem exakt und ohne Wärmeentwicklung schneidet. Die Einsatzmöglichkeiten sind vielfältig. Die Klinik für refraktive und Ophthalmochirurgie in Duisburg unter der Leitung von Dr. Mark Tomalla hatte im November zum 1. Internationalen Femtec Symposium mit Live Surgery geladen, um mit insgesamt neun Referaten von internationalen Experten und sechs Live Surgeries die vielfältigen Aspekte der Femtosekundenlaser-Technologie zu veranschaulichen. Ein Bericht von **Dr. Mike P. Holzer**.

Eine Übersicht über die vielfältigen Anwendungsmöglichkeiten des Femtosekundenlasers in der Hornhautchirurgie und eigene klinische Erfahrungen waren Thema des Vortrags von Dr. Julian Stevens vom Moorfields Hospital, London. Neben dem Schnitt von LASIK-Flaps können mit dem Femtosekundenlaser auch lamelläre und perforierende Keratoplastiken sowie Tunnel-schnitte für korneale Ringsegmente und Astigmatismuskorrektur-schnitte durchgeführt werden. Die Besonderheiten beim Einsatz der neuen Technologie erläuterte Stevens im weiteren Verlauf als Moderator der Live Surgeries.

Zu ersten klinischen Erfahrungen an der Universitäts-Augenklinik Heidelberg referierte Dr. Holzer aus der Arbeitsgruppe um Prof. Dr. Gerd Auffarth. Hier wurden bisher bei insgesamt fünf Patienten jeweils eine perforierende Keratoplastik durchgeführt, bei der sowohl die Spender- als auch die Empfängerhornhaut mit dem Femtosekundenlaser geschnitten wurden. Die SchneideprozEDUREN verliefen komplikationslos und selbst getriebene Hornhäute oder solche mit Gefäß einsprossung konnten problemlos bearbeitet werden. Holzer betonte, dass insbesondere einzelne Restgewebebrücken, die bei dem Schneidevorgang stehen bleiben, erwünscht seien, da dadurch die Stabilität des Auges und der Augenvorderkammer bis zur Entnahme der Hornhaut erhalten bliebe. Die postoperativen Ergebnisse waren sehr gut ohne Komplikationen oder Heilungsstörungen. Alle Transplantate waren klar und regelrecht beschaffen und heilten problemlos ein. Die entnommenen Hornhäute sowie die Reste der Spenderhornhäute wurden zusätzlich histopathologisch auf die Schnittgenauigkeit und eventuelle Schädigung untersucht. Alle Präparate zeigten dabei präzise Schnitte mit einer zuvor am Laser eingestellten entsprechenden Anwinkelung. Das Hornhautstroma war unauffällig und zeigte keine Schädigung durch die Laserstrahlen.

Holzer betonte, dass die Möglichkeit der individuellen Anpassung des Durchmessers und Schnittwinkels für die Transplantation vorteilhaft gegenüber mechanischen Trepanen sei.

In einer anschließenden Live Surgery veranschaulichte Dr. Tomalla die Präparation einer Spenderhornhaut sowie die perforierende Keratoplastik bei einer Patientin mit Fuchs Endotheldystrophie und stellte die Schnittgenauigkeit und komplikationslose Durchführbarkeit dieses Eingriffes dar.

Den Aspekt der intrastromalen Keratotomie sowie den anschließenden Heilungsverlauf der Kornea erläuterte Dr. Christian Meltendorf aus der Universitäts-Augenklinik Frankfurt anhand einer experimentellen Tierstudie. Er konnte zeigen, dass die Transparenz der Hornhaut nach einem solchen Eingriff erhalten bleibt. Zwar tritt eine Keratozytenaktivierung im Hornhautstroma nach Applikation von Femtosekundenlaserpulsen auf, so Meltendorf, aufgrund fehlender Myofibroblasten bleibt jedoch die Gewebsfibrose limitiert. Die ebenfalls präsentierten histopathologischen Untersuchungen von mittels Femtosekundenlaser trepanierten Hornhäuten zeigten exakte Schnittkanten mit wenigen Gewebebrücken und sonst unverändertem Hornhautstroma.

Tunnelpräparation

Über den Einsatz des Femtosekundenlasers zur Tunnelpräparation für intrastromale Ringsegmente bei Keratokonuspatienten referierten Dr. Mark Tomalla und Dr. Sinan Göker, Istanbul. Beide sehen den Vorteil der lasergesteuerten Tunnelpräparation in der präzisen Schnittführung. Individuell an die Operationssituation angepasste Tunnel können so vorpräpariert werden, in die anschließend mit entsprechenden Instrumenten die Ringsegmente eingeführt werden können. In den von Tomalla präsentierten Fällen konnte eine postoperative Visussteigerung zwischen 1 und

3 Visuszeilen erreicht werden. Die Durchführung einer solchen Operation zeigte Tomalla ebenfalls im Rahmen der Live Surgery. Nach Positionierung des Patienten unter den Femtosekundenlaser wurde innerhalb von knapp einer Minute der Tunnel vorgeformt, in den anschließend mühelos die Ringsegmente eingeführt werden konnten.

Die Tunnelöffnung wurde mit einer Naht am Ende der Operation verschlossen. Vergleichbare positive Ergebnisse zeigte Göker, der ebenfalls bei seinen Patienten unter Tropfanästhesie Tunnel präparierte, wobei die Tunnelöffnung auf der steilsten Hornhautachse liegen sollte. Bei den Hornhautinzisionen zur Astigmatismuskorrektur zeigten sich folgende Ergebnisse: In 26 Augen mit einem Astigmatismus zwischen 1 dpt und 3 dpt wurden bogenförmige Inzisionen – dem Nomogramm von Dr. Nichamin folgend – präpariert. Von den operierten Augen zeigten 22 (89,9 Prozent) eine deutliche Reduktion des Astigmatismus, wobei vier Augen unverändert blieben. Den Vorteil gegenüber der Schnittinzision mit Skalpell sah Göker in der computergestützten Laserschnittführung und der besseren Schnittqualität. Die Operation zur Astigmatismuskorrektur wurde anschließend von Tomalla demonstriert: Um den gewünschten Effekt zu erzielen, sei die Lösung der wenigen Gewebebrücken nach dem Laserschnitt unbedingt notwendig, da sonst der Effekt der Operation zu gering ausfallen oder ganz ausbleiben würde. Das Schneiden der bogenförmigen Inzisionen dauerte bei dem operierten Patienten nur wenige Sekunden und konnte unter Tropfanästhesie komplikationslos durchgeführt werden.

In einer weiteren Live-OP zeigte Tomalla die Durchführung einer lamellären Keratoplastik bei einem Patienten mit vorderer Hornhautstromatrubung. Die Zuschauer konnten hier die Präparation der Lamelle verfolgen, die ähnlich einem LASIK-Flap geschnitten wird. Auch das Spendermaterial wurde mit dem Femtosekundenlaser geschnitten und konnte anschließend problemlos eingenäht werden. Zum Abschluss der Live Surgery demonstrierte Tomalla noch das Schneiden und Öffnen eines LASIK-Flaps mittels Femtosekundenlaser, der sich präzise mit dem Laser präparieren und mit einem speziellen Spatel anschließend nach Lösen von Gewebebrücken an der Schnittkante sehr leicht öffnen lässt.

Schnittgenauigkeit von LASIK-Flaps

Zur Schnittgenauigkeit von LASIK-Flaps stellte Holzer Daten von über 1.600 Flapschnitten mit mechanischen Mikrokeratomen vor und verglich diese mit den Ergebnissen nach LASIK Flapschnitt mit dem Femtec Laser. So zeigte sich bei den mechanischen Mikrokeratomen teilweise eine sehr große Streubreite bei den erzielten Flapdicken, die von verschiedenen Faktoren, wie unter anderem der präoperativen Hornhautdicke und dem eingesetzten Mikrokeratom abhängen. Die Standardabweichungen der Mikrokeratome unterschiedlicher Hersteller lagen zwischen 15 und 30 μm , dagegen die Standardabweichungen der Flapdicken

Der Femtosekundenlaser arbeitet als Infrarot-Laser bei einer Wellenlänge von 1053 nm und sendet ultrakurze Laserpulse mit sehr kleiner Spot-Größe (1/100 mm) aus. Die Energie des Laserstrahls wird im Gegensatz zum Excimerlaser nicht an der Oberfläche der Hornhaut entladen, sondern im Inneren der Hornhaut in einer vorher bestimmten Tiefe. Die Wirkdauer von einigen hundert Femtosekunden (1 Femtosekunde = 10^{-15}) ist sehr gering. In Deutschland sind derzeit zwei verschiedene Lasermodelle verfügbar.

des Femtec Lasers zwischen 9 und 11 μm . Göker bestätigte diese Ergebnisse mit den von ihm vorgetragene Daten und Visusergebnissen von Patienten nach LASIK. In der von ihm vorgestellten Patientengruppe wurden Flapdurchmesser zwischen 8,5 und 9,5 mm sowie Flapdicken zwischen 90 und 160 μm mit dem Femtosekundenlaser geschnitten. Bis auf eine leichte Fibrosierung entlang der Flapschnittkante zeigten die postoperativen Ergebnisse keine besonderen Unterschiede zu mechanischen Mikrokeratomen. Göker sah aber einen großen Vorteil in der Möglichkeit, die Flapdicke und auch Hingeposition individuell an die Bedürfnisse der Operation anpassen zu können. Insbesondere bei relativ dünnen Hornhäuten besteht so die Möglichkeit, auch dünnere Flaps exakt zu schneiden und eventuellen postoperativen Komplikationen vorzubeugen.

Abgerundet wurden die klinischen Erfahrungsberichte durch ein Übersichtsreferat zur Geschichte und zu Grundlagen der Femtosekundenlaser-Technologie von Dr. Frieder Loesel, Heidelberg, Mitbegründer von 20/10 Perfect Vision und einen Einblick in die physikalischen Grundlagen von Lasersystemen und speziell auch von Femtosekundenlasern durch Dipl.-Ing. Udo Ludwig, Berlin.

Zwischen den einzelnen Vorträgen und der Live Surgery diskutierten die Teilnehmer des Symposiums rege und die Anwender der neuen Lasertechnologie wurden detailliert befragt. Bis zum Ende des Symposiums konnte sich jeder Teilnehmer ausführlich über die neue Technik informieren und das breite Spektrum der verschiedenen Anwendungsmöglichkeiten des Femtosekundenlasers kennen lernen.

Dr. Mike P. Holzer

Facharzt für Augenheilkunde Universitäts-Augenklinik Heidelberg.

E-Mail: Mike.Holzer@med.uni-heidelberg.de